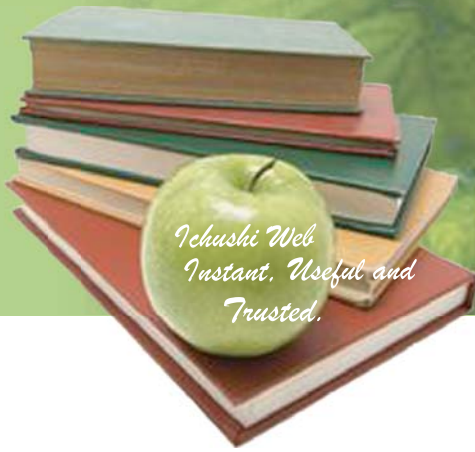



医中誌 Web

無料トライアル受付中

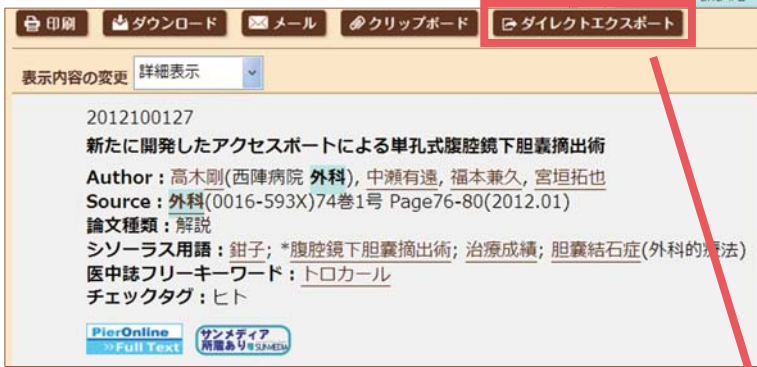
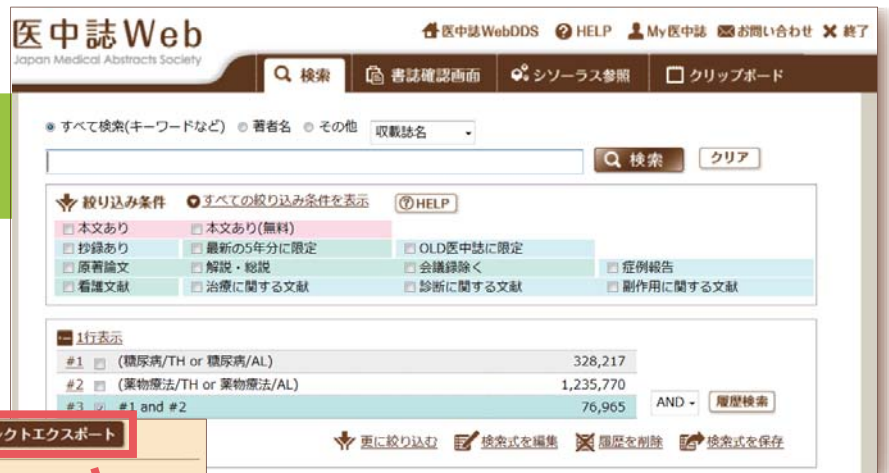医中誌 Web とは？

国内の医学文献情報をインターネットで検索するデータベースです。
ご利用者は、医師や看護師などの医療従事者はもちろん、企業や大学、更にはジャーナリストや患者様ご自身など。医療情報のニーズの広がりとともに幅広い支持を受けています。

検索をサポートする便利な機能

インターフェース

使いやすいインターフェースで、
どなたでも簡単にお使いいただけます。



リンク

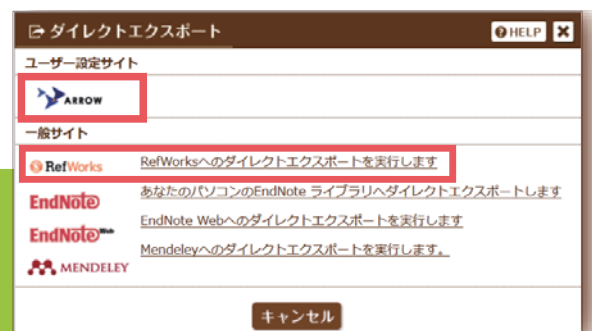PubMed、PierOnline、J-STAGE 等への
リンクサービスもあります。

オリジナルアイコンの作成

OPACやリンクリゾルバへリンクさせることができます。
あらかじめ登録した雑誌だけに所蔵アイコンを表示することも
できます。所属リストの作成からオリジナルアイコンの作成まで、
設定はサンメディアが代行いたします！

ダイレクトエクスポート

サンメディア文庫複写サービス「ARROW」*や
RefWorksへ検索結果をダイレクトにエクスポート
することができます。



*別途管理者画面にて設定が必要です

- 検索に不慣れな方でも的確な検索結果が得られるよう、検索システムが工夫されています
- リンクをたどってオンラインジャーナルを読むことができます (一部文献)
- 出典が明確であることから、一般的な検索エンジンの情報よりも高い信頼性があります
- 主題をあらわすキーワードを付与しており、網羅的で漏れの無い検索が可能です
- 「比較臨床試験」等の研究デザインタグが付与され、EBMにも対応しています
- My 医中誌機能により、検索式の保存やメールアラートの機能が利用できます

検索結果の一例

書誌事項

論文のタイトル、雑誌名、著者名など論文を特定する項目

2013120697

特発性大腸穿孔による後腹膜気腫・後腹膜膿瘍に対し緊急手術を施行した2例

Author : 田中 寛(桐生厚生総合病院), 平松 聖史, 広松 孝, 尾辻 英彦, 待木 雄一, 吉田 カツ江

Source : 外科(0016-593X)75巻2号 Page222-226(2013.02)

論文種類 : 原著論文/症例報告

キーワード

キーワードで論文の主題がわかります。

シソーラス用語 : S状結腸疾患(外科的療法,X線診断,合併症); 結腸切除; 後腹膜腔(外科的療法,X線診断); X線CT; *腸穿孔(外科的療法,X線診断,合併症); 直腸疾患(外科的療法,X線診断,合併症); *後腹腔気腫(外科的療法,X線診断,病因); *腹部膿瘍(外科的療法,X線診断,病因); 緊急手術; 直腸切除

医中誌フリーキーワード : *後腹膜膿瘍(外科的療法,X線診断,病因); 組織診; 腹部CT

チェックタグ : ヒト; 中年(45~64); 高齢者(65~79); 女

抄録

論文の内容を端的に表した文章 ※一部抄録のない文献もあります

Abstract : 特発性穿孔により、後腹膜気腫・後腹膜膿瘍を形成した2例を経験した。症例1(78歳女)。下腹部痛と下血が出現し、虚血性腸炎の疑いで入院した。第3病日に腹部骨盤部造影CT検査を施行した。直腸近傍に膿瘍を疑う腸管外気腫像と後腹膜への気腫像の進展を認め、直腸穿孔とそれに伴う後腹膜気腫・後腹膜膿瘍と診断し、緊急手術を行った。穿孔部を含めた直腸切除術および人工肛門造設術、洗浄ドレナージ術を施行した。術後33日で退院した。現在も健在である。症例2(63歳女)。腹痛、嘔吐が出現し、水様性下痢も伴うようになった。急性胃腸炎の診断で入院した。腹部骨盤部造影CT検査を施行し、S状結腸の背側に膿瘍形成を疑う腸管外気腫像、左腎臓周囲に気腫像を認めた。S状結腸穿孔に伴う後腹膜気腫および後腹膜膿瘍と診断し、緊急手術となった。洗浄ドレナージ術を施行し、S状結腸穿孔部は切除した。術後14日で退院し、現在も健在である。

データベース概要

収録雑誌数：国内の医学・歯学・薬学・看護学及び関連分野の

雑誌 約 7,000 誌

収録データ数：約 1,100 万件

収録年代：1970 年～現在

作成機関：医学中央雑誌刊行会

価格

年間 25 万円 (税別) / 同時 2 アクセス から

- ・ 完全固定料金制のため、安心してお使いいただけます。
 - ・ 同時アクセス数やご利用の形態により価格が異なります。
- 詳細はお問い合わせください。



サポートはおまかせください。サンメディアは講師を派遣しての利用講習会を開催いたします。